LES ORGANES NERVEUX (Généralités)

Introduction

Le système nerveux est un système complexe qui tient sous sa dépendance toutes les fonctions de l'organisme. Il se compose de centres nerveux qui sont chargés de recevoir, d'intégrer et d'émettre des informations, et de voies nerveuses qui sont chargées de conduire ces informations.

Le système nerveux comporte 2 parties:

1- Le système nerveux central (SNC) (**névraxe)** qui comprend 2 segments:

- L'encéphale, qui est intracrânien, composé lui-même, d'avant en arrière: du cerveau, du cervelet et du tronc cérébral.

- La moelle épinière, qui est intrarachidienne.

2- Le système nerveux périphérique (SNP), partie du système nerveux située à l'extérieur du SNC; il est principalement formé de nerfs issus de l'encéphale et de la moelle épinière, eux-mêmes constitués de fibres nerveuses. Ces nerfs sont groupés en nerfs crâniens, rachidiens et les nerfs du système nerveux végétatif (sympathique et parasympathique).

I-Développement embryonnaire:

Le système nerveux dérive en sa totalité de l'ectoblaste. Sa formation commence à la 3ème semaine du développement embryonnaire et se continue le long de la vie intra-utérine.

Au milieu de la 3ème semaine apparait la plaque neurale (région sus chordale), à partir d'un épaississement de l'ectoblaste (feuillet primitif périphérique).

-L'extrémité céphalique d'un embryon humain de 3 semaines, examiné en MO en coupe transversale nous permet de distinguer l'ectoblaste qui s'est scindé en "neurectoblaste" et en "épiblaste".

Le tube neural se détache de l'ectoblaste, ce dernier prend le nom d'épiblaste

-Le neurectoblaste engendre le tube neural et les crêtes neurales.

-L'épiblaste donne naissance aux placodes.

La formation du tube neural embryonnaire passe par 3 stades:

1- **Le stade de plaque neurale** (embryon de 18 jours, mesure 1mm)

2- Le stade de gouttière neurale (embryon de 19 jours, mesure environ 1, 2mm)

3- Le stade de tube neural (embryon de 21 jours, mesure environ 1,5mm).

-Dans son segment céphalique, le tube neural, donne l'encéphale.

-Dans son segment postérieur, le tube neural donne la moelle épinière

-Son épaississement de part et d'autre, engendre 2 bandelettes neurales ou ganglionnaires: les crêtes neurales.

II-Histologie du tube neural

1-Organisation du tube neural

Sur une coupe transversale du tube neural, après sa fermeture, on peut reconnaitre:

1-une cavité qui a la forme d'un hexagone étiré dans le sens dorso-ventral,

2-quatre (4) parois délimitant cette cavité, il s'agit de:

***deux (2) parois minces**:

-l'une dorsale ou "toit", c'est "la lame ou plaque dorsale",

-l'autre ventrale ou "plancher", c'est "la lame ou plaque ventrale".

***deux (2) parois épaisses latérales** , séparées par un sillon (le sulcus limitant) en 2 plaques:

-une lame latéro-dorsale: "la lame alaire"

-une lame latéro-ventrale: "la lame basale ou fondamentale".

2-Structure de la paroi du tube neural

La paroi du tube neural examinée en MO, nous permet d'identifier un "neuro-épithélium" pluristratifié limité par 2 membranes: la limitante interne et la limitante externe.

N. KHENDEK

Les cellules qui composent cet épithélium se répartissent en 4 couches ou zones, de l'intérieur vers l'extérieur (de la cavité du tube vers sa périphérie):

1-une zone ventriculaire: zone des mitoses, dite: zone des cellules germinatives, c'est le lieu de différenciation des cellules épendymaires.

2-une zone sub-ventriculaire: où commencent à apparaitre les différents types de neuroblastes et de glioblastes, issus de la différenciation des cellules germinatives de la zone ventriculaire.

3-une zone intermédiaire (**le manteau):** lieu d'apparition des neurones issus des neuroblastes et des cellules névrogliques issues des glioblastes.

4-une zone marginale (le voile marginal) : faite d'un feutrage de fibres nerveuses et de fibres névrogliques issues des cytones des cellules sous-jacentes.

III-Les crêtes neurales

Les cellules neuro-épithéliales issues des crêtes neurales se différencient en plusieurs types cellulaires:

1-Les neuroblastes ou ganglioblastes, à l'origine des neurones des ganglions cérébro-spinaux.

2-Les sympathoblastes qui engendrent les neurones des ganglions sympathiques et les cellules des paraganglions.

3-Les lemnoblastes, à l'origine de:

-la névroglie périphérique (cellules de Schwann, cellules satellites des ganglions nerveux)

-la névroglie terminale (cellules de soutien des corpuscules tactiles)

4-Les cellules C de la thyroïde.
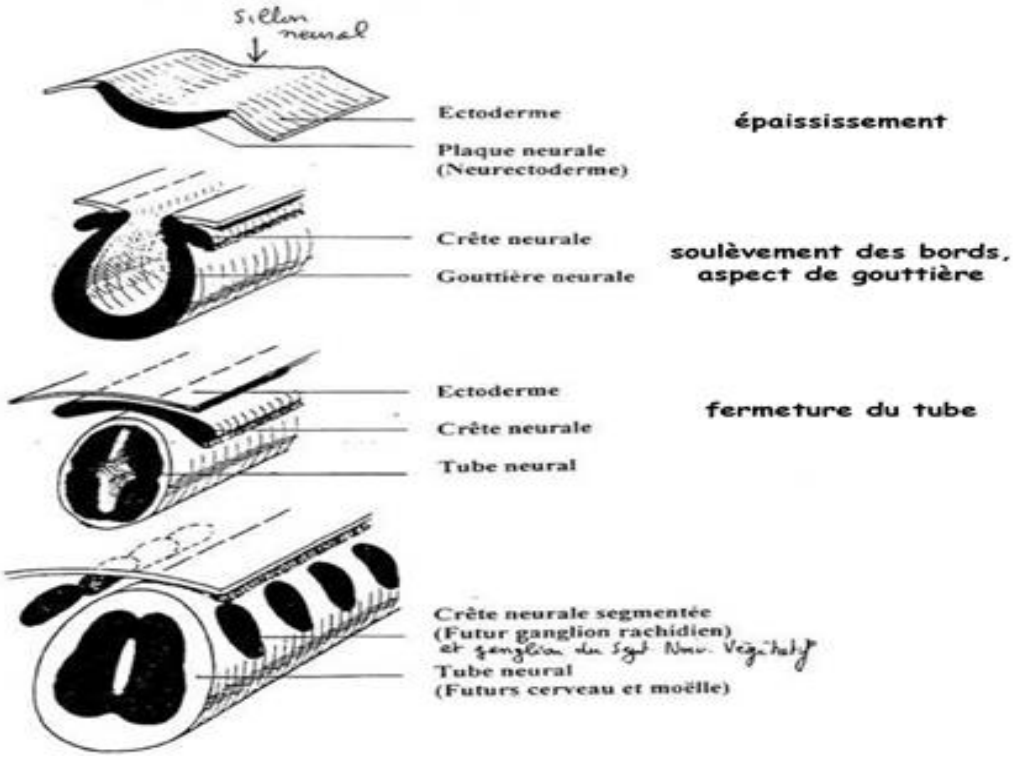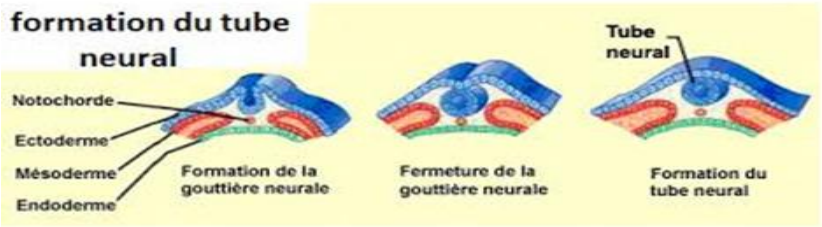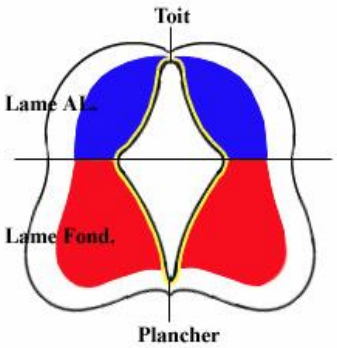
5-Les cellules mélaniques.